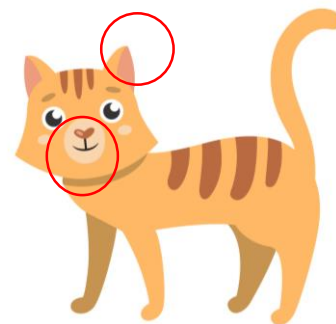




A.D. 1308  
**unipg**

DIPARTIMENTO  
DI MEDICINA VETERINARIA

# CARCINOMA SQUAMOCELLULARE DEL GATTO



**TARTUFO,  
PADIGLIONI AURICOLARI,  
LABBRA E PALPEBRE  
DEPIGMENTATI**

## PREVENZIONE

- ✓ Evitare l'esposizione al sole
- ✓ Applicazione di creme solari
- ✓ Protezione dal fumo passivo
- ✓ Monitoraggio frequente: **CHERATOSI ATTINICA SOLARE**




**In caso di lesione**



Visita dal **Veterinario**:

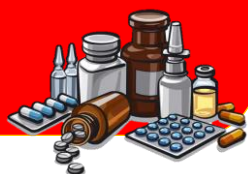- Esame ispettivo della lesione
- Esame citologico/biopsia
- Diagnostica per immagini



**DIAGNOSI: Tumore**

**TRATTAMENTO:**

- CHIRURGIA
- ELETTROCHEMIOTERAPIA
- RADIOTERAPIA



**STADIAZIONE DEL TUMORE (TNM):**

Esami collaterali per valutare escissione chirurgica e ricerca delle metastasi



**ESAME ISTOLOGICO DEL  
TUMORE ASPORTATO:**

- ✓ DIAGNOSI
- ✓ VALUTAZIONE MARGINI
- ✓ VALUTAZIONE GRADO TUMORALE



**Pillole di oncologia**

*Il gatto è il modello di studio animale per il carcinoma squamocellulare della testa e del collo dell'uomo*

**PROGNOSI**